

ФАРМАКОПЕЙНАЯ СТАТЬЯ

---

Сосны обыкновенной почки

ФС.2.5.0041.15

*Pini silvestris gemmae*

Взамен ГФ XI, вып. 2, ст. 42

---

Собранные в конце зимы или ранней весной до начала распускания высушенные почки многолетнего вечнозеленого дерева сосны обыкновенной – *Pinus silvestris* L., сем. сосновых – *Pinaceae*.

ПОДЛИННОСТЬ

**Внешние признаки.** Цельное сырье. Почки (укороченные верхушечные побеги) одиночные или по несколько штук в мутовках, окружающих более крупную центральную почку, без стебля или с остатком стебля, длиной не более 3 мм. Почки яйцевидной, яйцевидно-конической или удлинено-яйцевидной формы, острые, плотно-сомкнутые. Поверхность почек покрыта сухими, спирально расположенными ланцетовидными или треугольными, заостренными по краям бахромчатыми чешуйками, склеенными между собой выступающей смолой. Под чешуями находятся недоразвитые парные зеленые хвоинки – иглы. Интенсивность окраски чешуй уменьшается от наружных к внутренним, а в каждой чешуе – от середины к краям, бахромка по краю бесцветная. На поперечном срезе почки имеют округлую форму.

Цвет почек снаружи розовато-коричневый, красновато-коричневый, на изломе зеленый или коричневый. Длина почек 1 – 4 см. Запах ароматный, смолистый. Вкус водного извлечения горьковатый.

**Микроскопические признаки.** Цельное сырье. При рассмотрении внутреннего эпидермиса наружной чешуи с поверхности должны быть видны прямоугольные тонкостенные, широкополостные эпидермальные клетки, с наружной стороны чешуи с сильно утолщенными стенками и узкой

полостью, боковые стенки этих клеток пронизаны поровыми канальцами. Краевые клетки наружного эпидермиса в средней части чешуи тонкостенные, с обильными щелевидными порами, бахромка состоит из длинных тонкостенных клеток, напоминающих волоски, которые в месте отхождения от чешуи коленообразно изогнуты. Внешняя стенка эпидермальных клеток очень плотная, полость незначительная и имеет бутылковидную форму. Строение внутренней чешуи сходно со строением наружной чешуи, но при рассмотрении с поверхности видно, что у внутренних чешуй боковые стенки клеток пронизаны более частыми поровыми канальцами. В более толстых чешуях находятся смоляные ходы, которые идут от основания чешуйки до ее верхушки.

В поперечном разрезе чешуи должны быть видны вертикально вытянутые клетки наружного эпидермиса, желтоватого цвета, составляющие до  $1/3$  толщины чешуи в наиболее широкой, средней ее части. Клетки внутреннего эпидермиса в поперечном сечении овальные или прямоугольные, низкие. Мезофилл чешуи спавшийся, в наиболее широкой ее части имеется до 4 рядов клеток, число рядов уменьшается к краям чешуи. Под верхним эпидермисом могут присутствовать клетки с утолщенными стенками.

В поперечном разрезе почки в паренхиме продольно в виде кольца располагаются очень крупные смоляные ходы, выстланные эпителиальными клетками.

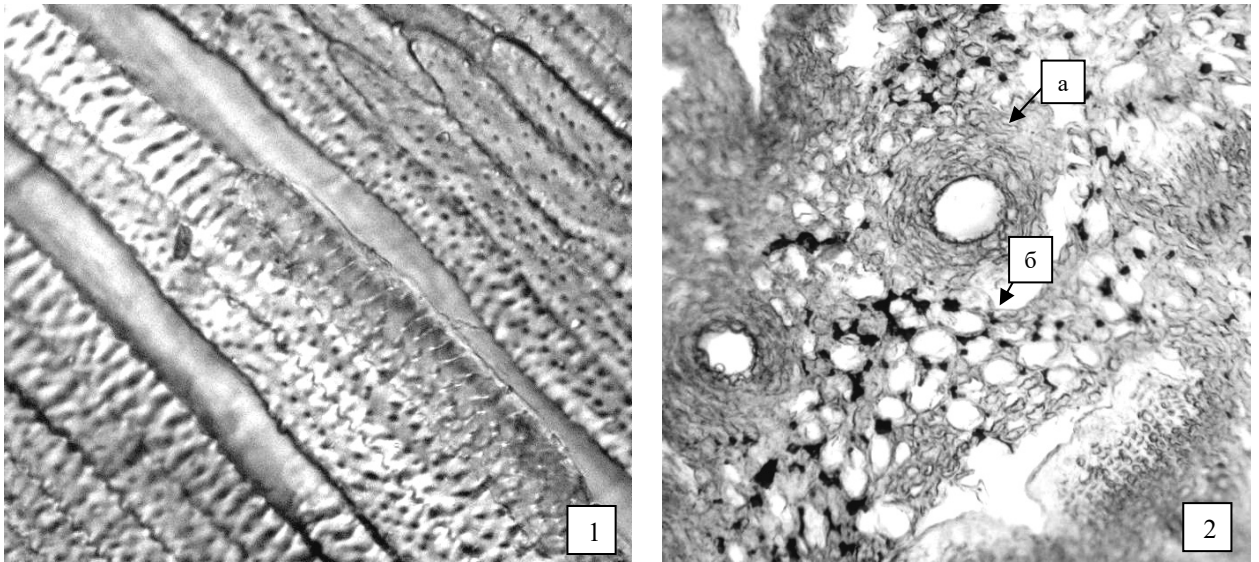


Рисунок – Сосны обыкновенной почки.

1 – эпидермис наружной стороны чешуи (240×); 2 – фрагмент поперечного среза: а – смоляной ход, б – клетки паренхимы (240×).

## Определение основных групп биологически активных веществ

### *Тонкослойная хроматография*

Около 0,1 г сырья, измельченного до величины частиц, проходящих сквозь сито с отверстиями размером 1 мм, помещают в плоскодонную коническую колбу вместимостью 25 мл, прибавляют 2 мл толуола и перемешивают на механическом шейкере в течение 15 мин. Затем содержимое колбы фильтруют через бумажный фильтр (испытуемый раствор).

На линию старта аналитической хроматографической пластинки со слоем силикагеля на алюминиевой подложке размером 10 × 10 см наносят 50 мкл испытуемого раствора. Пластинку с нанесенной пробой сушат на воздухе, помещают в камеру, предварительно насыщенную в течение 30 мин смесью растворителей толуол – этилацетат (42,5:2,5), и хроматографируют восходящим способом. Когда фронт растворителей пройдет около 80 – 90 % длины пластинки от линии старта, ее вынимают из камеры, сушат до удаления следов растворителей и просматривают в УФ-свете при 254 нм.

На хроматограмме испытуемого раствора должна обнаруживаться зона адсорбции с флуоресценцией фиолетового цвета; допускается обнаружение других зон адсорбции.

## ИСПЫТАНИЯ

**Влажность.** *Цельное сырье* – не более 13 %.

**Зола общая.** *Цельное сырье* – не более 2 %.

**Зола, нерастворимая в хлористоводородной кислоте.** *Цельное сырье* – не более 1 %.

**Измельченность сырья.** *Цельное сырье:* частиц, проходящих сквозь сито с отверстиями размером 3 мм, – не более 5 %.

### Посторонние примеси

**Почки, почерневшие внутри.** *Цельное сырье* – не более 10 %.

**Почки со стеблем длиной более 3 мм и переросшие.** *Цельное сырье* – не более 10 %.

**Хвоя.** *Цельное сырье* – не более 0,5 %.

**Органическая примесь.** *Цельное сырье* – не более 0,5 %.

**Минеральная примесь.** *Цельное сырье* – не более 0,5 %.

**Тяжелые металлы.** В соответствии с требованиями ОФС «Определение содержания тяжелых металлов и мышьяка в лекарственном растительном сырье и лекарственных растительных препаратах».

**Радионуклиды.** В соответствии с требованиями ОФС «Определение содержания радионуклидов в лекарственном растительном сырье и лекарственных растительных препаратах».

**Остаточные количества пестицидов.** В соответствии с требованиями ОФС «Определение содержания остаточных пестицидов в лекарственном растительном сырье и лекарственных растительных препаратах».

**Микробиологическая чистота.** В соответствии с требованиями ОФС «Микробиологическая чистота».

**Количественное определение.** *Цельное сырье:* эфирного масла – не менее 0,3 %.

Определение *эфирного масла* проводят в соответствии с требованиями ОФС «Определение содержания эфирного масла в лекарственном растительном сырье и лекарственных растительных препаратах» (метод 2, из навески 20,0 г крупноизмельченного (без просеивания) сырья, время перегонки - 2 ч).

**Упаковка, маркировка и транспортирование.** В соответствии с требованиями ОФС «Упаковка, маркировка и транспортирование лекарственного растительного сырья и лекарственных растительных препаратов».

**Хранение.** В соответствии с требованиями ОФС «Хранение лекарственного растительного сырья и лекарственных растительных препаратов».